(Aus der Univ.-Klinik für Ohren-, Nasen- und Kehlkopfkrankheiten in Erlangen. Direktor: Prof. Dr. F. Specht.)

Beitrag zur Frage der tonsillogenen Komplikationen.

Senkungsabszesse mit gasbildenden Keimen.

Inaugural-Dissertation

zur Erlangung der Doktorwürde
der Hohen Medizinischen Fakultät
der Friedrich-Alexander-Universität
Erlangen

vorgelegt von

Paulus Hannes Weigand
aus Nürnberg.

Tag der mündlichen Prüfung: 22. 7. 1939.

1940
Buchdruckerei Karl Döres, Erlangen, Jägerstraße 3.

1940 №106

Dekan: Prof. Dr. Richard Greving.

Referent: Dozent Dr. Helmut Richter.

Einleitung.

Sowohl die akute Tonsillitis und Peritonsillitis wie auch besonders die chronische Tonsillopathie, die nach Dietrich sowohl die chronische Tonsillitis und Peritonsillitis wie auch die Veränderungen umfaßt, die außerhalb der Grenze der entzündlichen Gewebsreaktion liegen, müssen als Quellen sehr ernster Gefahren für den gesamten Organismus betrachtet werden. Diese sind nun allerdings weniger in der örtlichen Erkrankung der Mandeln, als vielmehr in den im Gefolge dieser Erkrankungen entstehenden Komplikationen gelegen.

Von der akuten Tonsillitis und Peritonsillitis kann die progressive oder primäre tonsillogene Sepsis ihren Ausgang nehmen, von der Tonsillopathie die stabilisierte oder sekundäre Sepsis. Die chronische Tonsillopathie bildet außerdem noch den Primärherd für die Entstehung der peritonsillären Abszesse und Phlegmonen. Von hier aus können nun entweder pathogene Keime selbst oder ihre Stoffwechselprodukte direkt oder auf dem Lymphweg oder über die Spalträume indirekt in die Blutbahn und damit in den gesamten Körper gelangen. Die Folgen können Metastasen oder die Schädigung der Funktion lebenswichtiger Organe sein.

Polyarthritis rheumatica, Endocarditis und Myocarditis, Meningitis, Nephritis, Peritonitis, allgemeine Infektions- und Intoxikationserscheinungen und viele andere Erkrankungen können als Komplikationen der chronischen Tonsillopathie in Erscheinung treten. Die peritonsillären Abszesse und Phlegmonen können sich in das benachbarte Gewebe ausbreiten und sich aufsteigend in die Schädelbasisgegend ausdehnen, wie auch als Senkungsabszesse und -phlegmonen in Erscheinung treten.

Als schwerste Komplikationen sind die tonsillogene Sepsis in ihrer primären und sekundären Form sowie die Senkungsabszesse und -phlegmonen im Mediastinum anzusehen.

Die Entstehungswege der Komplikationen.

Die tonsillogenen Komplikationen können ihren Ausgang sowohl von akuten wie auch von chronischen Entzündungen der Gaumenmandeln und den benachbarten Geweben aus nehmen. Die

Erscheinungsformen unterscheiden sich aber wieder, je nachdem sie sich ursächlich von einer akuten oder chronischen Veränderung ableiten.

Aus der akuten Tonsillitis und Peritonsillitis kann sich die progressive oder primäre tonsillogene Sepsis — und zwar nach der zur Zeit allgemeinen Ansicht haematogen entwickeln. Sie tritt in zwei Formen auf, als

1. progressive Sepsis in Schüben,
2. foudroyante Sepsis.

Aus der chronischen Tonsillopathie können sich folgende Komplikationen entwickeln:

1. die stabilisierte Sepsis auf drei Wegen:
   a) haematogen,
   b) lymphogen,
   c) interstitiell;
2. die peritonsillären Abszesse und Phlegmonen und aus diesen die Senkungsabszesse und -phlegmonen.

Schematisch stellt sich der Entstehungsweg der Komplikationen folgendermaßen dar:

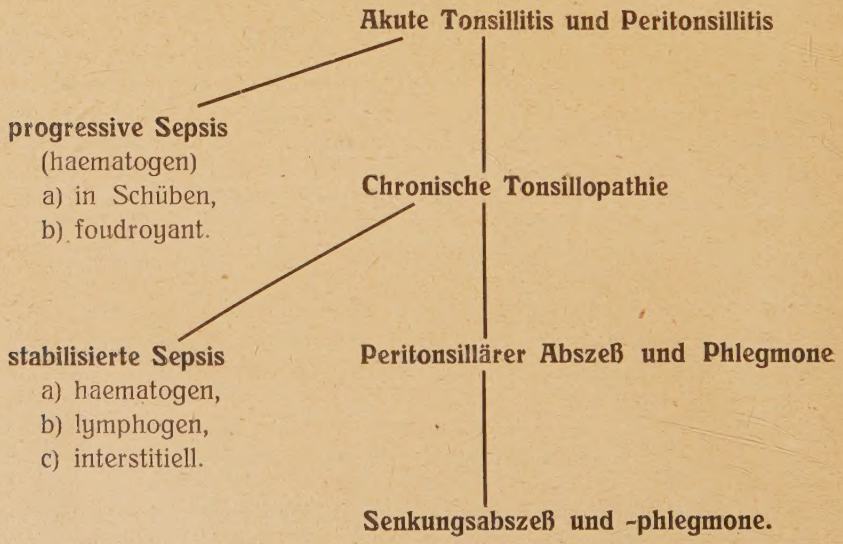

Die chronische Tonsillopathie.

Den Begriff „chronische Tonsillopathie" prägte Dietrich. Sie ist ein Leiden, das sich aus Funktion, Involution und Infektion der Tonsillen entwickelt. Es umfaßt also auch die Veränderungen außerhalb der entzündlichen Gewebsreaktion, die ebenso wie die chronische Tonsillitis und Peritonsillitis Ausgangspunkt der tonsillogenen Komplikationen sein können.

Diese krankhaften Veränderungen der Gaumenmandeln und der benachbarten Gewebe sind wohl am häufigsten der Ausgangspunkt für die tonsillogenen Komplikationen. Diese entwickeln sich, wie aus dem Schema ersichtlich ist, in zwei Richtungen. Entweder kommt es zur Bildung peritonsillärer Abszesse und Phlegmonen und von diesen aus zur Senkung des Prozesses oder die Krankheitserreger bzw. deren Stoffwechselprodukte gelangen auf direktem oder indirektem Wege in die Blutbahn und führen so zu dem Krankheitsbild der stabilisierten oder sekundären tonsillogenen Sepsis.

Die chronische Tonsillopathie stellt einen Zustand dar, der oftmals von den Betroffenen und leider auch noch von vielen Aerzten überhaupt nicht beachtet wird, da er sehr häufig keinerlei klinische Erscheinungen verursacht. A. Linck sprach von einem Zustand der „Kompensation des tonsillären Herdes". Unter der Kompensation ist zu verstehen, daß die immunbiologischen Abwehrkräfte des Körpers der Wirkung der pathogenen Keime sowie ihrer Toxine und Endotoxine die Waage halten. Sie sind imstande, den bakteriellen Angriff zu stoppen und für den Körper völlig unschädlich zu machen, d. h. ihn zu kompensieren. Dieser Zustand wäre nun an und für sich als willkommen und für den Körper ungefährlich anzusehen, wenn in ihm nicht schon die Gefahr der Dekompensation enthalten wäre. Durch irgendeine Gelegenheitsursache, z. B. Erkältung, kann es zu einer Verschiebung im Kräfteverhältnis zwischen immunbiologischer Abwehrlage des Körpers und dem bakteriellen Angriff zugunsten des letzteren kommen. Damit ist dann der Zustand der Dekompensation eingetreten.

Pässler glaubt nach Erfahrungen an Kriegsteilnehmern, daß weniger klimatische Einflüsse als irgendwelche örtlichen, rein mechanischen (durch Kohlenstaub oder andere Staubarten erzeugte) Reize das „Aufflackern" der chronischen Angina bewirken, also zum Zustande der Dekompensation führen.

Damit kommt es zur Komplikation des Herdes und zur tonsillogenen Herdinfektion. Im Anschluß an solche Dekompensationen kann einerseits die stabilisierte Sepsis, andererseits die Tonsillitis chronica exacerbata entstehen.

Für diese chronische Tonsillitis gibt es oft keine einwandfreien Veränderungen, häufig findet man auch keine pathologisch-anatomische Grundformen für solche chronische Tonsillenerkrankungen, die als Ausgangspunkt für Allgemeinerkrankungen wie Gelenkrheumatismus, Nephritis, Endocarditis u. a. gelten. Vielmehr kann man sämtliche Krankheitsbilder der Tonsillitis nebeneinander finden: alte Rückbildungs- und Ausheilungserscheinungen neben chronischen Reizzuständen mit allen Erscheinungen der akuten Entzündung. Im Anschluß an Exacerbationen lakunärer Entzündungen entstehen gewöhnlich auch die peritonsillären Entzündungen.

Diese kommen dadurch zustande, daß sich lakunäre Entzündungen besonders infolge Sekretretention in das peritonsilläre Gewebe ausbreiten. Dies geschieht

1. in Form von Durchsetzung, manchmal nach Einschmelzung der die Tonsille umgebenden Bindegewebsschicht („Kapsel" der Gaumenmandel),
2. entlang den Gefäßen (Phlebitis), oder
3. auf dem Lymphwege (Lymphangitis, Lymphadenitis).

Auf diese Weise entstehen die peritonsillären Abszesse und Phlegmonen.

Ihren Ausgang nehmen sie am häufigsten von einer Tonsillarbucht am oberen Mandelpol, ferner an der Rückfläche der Mandel, am seltensten vom unteren Mandelpol.

Große Aufmerksamkeit verdienen die peritonsillären Senkungsabszesse und -phlegmonen. Für ihre Entstehung lassen sich zwei Hauptwege feststellen:

a) seitlich in die Halsmuskulatur und von hier aus in die Nacken- und Rückenmuskulatur,

b) in das vordere und hintere Mediastinum.

Zu a) A. Viéla und M. Escat beschreiben einen Fall von Uebergreifen einer peritonsillären Phlegmone auf die Regio Submaxillaris. Den Ausbreitungsweg geben sie folgendermaßen an: Das Spatium parapharyngeum und die Regio inframaxillaris kommunizieren miteinander durch eine zwischen der äußeren Fläche des Musculus styloglossus und der inneren Fläche des Musculus pterygoideus internus befindliche Lücke. Durch dieses „Orificium interstylopterygoideum", wie es Verf. bezeichnen, können Peritonsillärphlegmonen auf die Submaxillargegend übergreifen.

V. A. Heindl beschreibt einen Fall von Halsphlegmone mit Senkungsabszeß unter den Musculus trapezius. Ausgehend von vereiterten Lymphknoten nach Peritonsillarabszeß kam es zu einer

Phlegmone, die sich hinter dem Musculus sternocleidomastoideus in die Fossa supraclavicularis und von hier aus nach rückwärts unter den Musculus trapezius senkte.

Weise berichtet über einen Fall von Senkungsabszeß mit Emphysembildung nach Peritonsillitis. Einige Tage nach Spaltung eines peritonsillären Abszesses traten Temperatur und Schwellung der rechten Halsseite mit Emphysemknistern auf. Auf Incision entleerte sich massenhaft Eiter. Die Emphysemhöhle reichte im rechten medialen Halsdreieck zwischen Sternocleidomastoideus, Gefäßbindegewebe und seitlicher Trachealwand nach oben bis zum Zungenbein, nach unten bis an die Pleurakuppe. Im Jugulum griff die Höhle im gleichen Gewebsspalt auf die linke Seite über, nach unten bis an die Thoraxapertur, nach oben bis in mittlere Höhe der Schilddrüse. Nach 3 Wochen Exitus. Die Sektion ergab außerdem einen Senkungsabszeß in das hintere Mediastinum entlang der Aorta bis zur Abgangsstelle der Nierenarterien.

Zu b) A. Dei Rossi berichtet über einen gashaltigen peritonsillären Abszeß mit Senkung über den Hypopharynx in den peritrachealen Raum zum vorderen Mediastinum und zur Pleura.

F. Carnevale-Ricci beobachteten zwei Fälle von Halsphlegmone mit Ausbreitung in das Mediastinum nach Peritonsillarabszeß. Autoptisch wurden große Mengen flüssigen Eiters im Mittelfell, Primärherde in den Tonsillen, vasogene Ausbreitung, sowie peritracheal, perioesophageal und in allen Muskelinterstitien Eiter gefunden (Bakt.: Diplokokken).

Nach W. Meyr ist die Voraussetzung für eine eitrige Mediastinitis ein Durchbruch der Eiterung aus dem peritonsillären Gewebe in das Spatium parapharyngeum. Dieses steht mit dem Spatium retropharyngeum und damit dem Mediastinum posterius in breiter Verbindung. Anatomisch steht also der Bildung eines Senkungsabszesses kein Hindesnis im Wege.

Andererseits besteht aber vom Spatium parapharyngeum aus direkte Verbindung einerseits zur Regio submaxillaris, andererseits über das peritracheale Gewebe zum Mediastinum anterius. Warum jeweils verschiedene Wege befolgt werden, z. B. in die Halsmuskulatur oder in das Mediastinum, ist nicht geklärt. Wahrscheinlich nehmen alle diese Prozesse zunächst ihren Weg über das Spatium parapharyngeum. Es konnte in der zugänglichen Literatur kein entsprechender Hinweis gefunden werden. Das mag vielleicht auch daran liegen, daß es nicht sehr häufig zu diesen schweren Komplikationen kommt, denn die heftigen Allgemeinerscheinungen führen entweder frühzeitig genug zu einem operativen Eingriff oder zum Exitus.

Die tonsillogene Sepsis.

Wie bereits anfangs erwähnt, tritt die tonsillogene Sepsis sowohl hinsichtlich ihrer Erscheinungsform wie auch in ätiologischer Beziehung in zwei verschiedenen Formen auf. A. Linck spricht von einer progressiven oder primären tonsillogenen Sepsis, die sich ätiologisch von der akuten Tonsillitis und Peritonsillitis ableitet, und von der stabilisierten oder sekundären tonsillogenen Sepsis, die ihren Ursprung in der Tonsillopathie hat. Nach H. Claus soll es aber auch vorkommen, daß sich aus einer chronischen Erkrankung der Tonsillen eine foudroyante Sepsis entwickeln kann.

Die progressive (primäre) tonsillogene Sepsis.

Sie tritt in zwei Formen auf:

a) die progressive Sepsis in Schüben,

b) die foudroyante Sepsis.

Zu a) Häufigste Ursache für die erste Form sind peritonsilläre Abszesse. Ob es sich dabei um größere Eiteransammlungen oder um kleine getarnte peritonsilläre Infiltrate oder phlegmonöse Schwellungen handelt, hat auf den Ausgang wenig Einfluß. Sie bedingen Sepsisformen, die sich, wenn sie einmal ausgebrochen sind, im Körper allgemein ausbreiten. Das Kennzeichnende ist das Fortschreiten in Schüben. Die progressive Sepsis entwickelt sich derart auf dem Blut- oder Lymphwege und führt zu Halsabszessen, Phlegmonen, endokraniellen oder pulmonalen Komplikationen.

Zu b) Ausgehend von einer malignen Angina oder Angina necroticans kommt es bei der foudroyanten Sepsis zu einer plötzlichen Ueberschwemmung des gesamten Organismus mit pathogenen Keimen. Die foudroyante Sepsis ist die schwerste Komplikation. Sie führt in kürzester Zeit zum Exitus.

Die stabilisierte (sekundäre) tonsillogene Sepsis.

Aetiologisch leitet sich die stabilisierte tonsillogene Sepsis von chronischen Veränderungen der Gaumenmandel und ihrer Umgebung ab. Vielfach zeigen sich diese Krankheitszustände nur in Temperaturerhöhung oder Fieberanfällen, die ebenso rasch, wie sie gekommen sind, wieder abklingen. Sie beunruhigen zwar u. U. den Betroffenen, lösen jedoch zunächst an besonderen Organen

oder Organgruppen keine nachweisbaren klinischen Erscheinungen aus. Sehr oft kommt es aber allmählich zur Beteiligung bestimmter Organgebiete.

Das Herz wird häufig in Mitleidenschaft gezogen, es kommt zu Endocarditis, Myocarditis oder Pericarditis. Auch werden oft die Nieren befallen, meist in Form der embolischen Herdnephritis. Vielfach erkranken die Gelenke, große wie kleine, einzeln oder zu mehreren. Es kommt zur Polyarthritis rheumatica. Es gibt wohl kaum eine Gegend des Körpers, an der nicht schon eine tonsillogene infektiöse oder toxische Schädigung beobachtet oder zumindest vermutet wurde.

Diese Krankheitszustände, die allgemein als Ausdruck einer Fokalinfektion bezeichnet werden, sind Zeichen einer Sepsis. Der Körper besitzt jedoch meist die Fähigkeit, sie zu kompensieren. Dadurch tritt das Bild einer Sepsis nicht klar hervor. A. Linck gebrauchte deshalb die Bezeichnung „stabilisierte Sepsis", wodurch er der durch die immunbiologische Ausgleichsbereitschaft bedingten Erscheinungsform dieser Sepsis Rechnung trägt. Nur äußerst selten treten bei dieser Krankheit lebensbedrohende Zustände auf. Es handelt sich dann meist um Metastasen in lebenswichtige Organe, z. B. das Cerebrum, nicht aber um eine progressive Sepsis.

Die Pathogenese der tonsillogenen Sepsis

hat W. Uffenorde als erster wie folgt eingeteilt:

a) haematogene Form,
b) lymphogene Form,
c) interstitielle (phlegmonöse) Form.

H. Pilgram (Erlangen) hat sie in einem Schema zusammengefaßt, das an dieser Stelle erwähnt werden soll:

a) haematogene Form durch unmittelbares Eindringen in die Blutbahn:
   1. ohne thrombophlebitische Vorgänge,
   2. von isolierten Thromben der retrotonsillären Venen aus,
   3. durch eine von hier aus entstehende fortschreitende Jugularisthrombose;

b) lymphogene Form durch mittelbares Eindringen in die Blutbahn über die Lymphwege oder
lymphagitische und lymphadenitische Veränderungen mit im Vordergrund stehender Beteiligung der Lymphbahnen und Lymphknoten;

c) interstitielle Form durch mittelbares Eindringen in die Blutbahn über die Gewebsspalten oder
Eindringen über ausgeprägte Veränderungen insbesondere in den Spalträumen des Halses mit sekundären thrombotischen Veränderungen an den Venen, besonders der Vena jugularis.

Die Bakteriologie der peritonsillären Abszesse und Phlegmonen.

Eine einheitliche Zusammensetzung zeigt die Bakterienflora nicht. Jeder pathogene Keim kann sich ansiedeln und das Krankheitsbild hervorrufen. Als hauptsächlichste Erreger wurden gefunden: aerobe wie anaerobe, haemolytische und anhaemolytische Streptokokken, Staphylokokken, Diplokokken und Pneumokokken.

B. G. Fornari untersuchte 131 peritonsilläre Abszesse bakteriologisch. Er fand in den meisten Fällen Diplokokken; dann folgen Streptokokken, Enterokokken, die Fusospirillen und das Bacterium Coli. Nach Ansicht des Verfassers ist der Streptokokkus häufiger vor, der Diplokokkus häufiger nach den dreißiger Jahren anzutreffen. Die peritonsillären Abszesse sind am häufigsten bei Menschen zwischen 25—35 Jahren.

C. W. Emmons gelang es, aus den Tonsillen in 7 von 100 untersuchten Fällen Aktinomyces bovis-Stämme zu züchten.

Nach v. Eicken können auch Gasbakterien vorhanden sein.

K. Grahe berichtet über eine tonsillogene Gasphlegmone. Der Erreger des echten Gasbrandes, der Welsch-Fränckel'sche Bazillus, wurde aber nicht gefunden, sondern Streptokokken mit teilweise anaerobem Wachstum.

W. Uffenorde nahm systematisch Bakterienfärbungen an ausgeschälten Gaumenmandeln vor, um Beweise für den ursächlichen Zusammenhang der tonsillogenen Sepsis mit der chronischen Mandelentzündung zu finden. Es wurden nicht nur Kryptenentzündungen, sondern auch klinisch als chronisch entzündet erkannte Mandeln untersucht. Die Bakterienanordnung war stets äußerst unregelmäßig, am häufigsten in der Krypte. Fast nirgends waren Erreger im Mandelgewebe selbst, weder in den Follikeln, noch im peripheren Gewebe nachweisbar. Im peritonsillären Gewebe anwesende Keime sind nach der Ansicht von W. Uffenorde nicht auf dem Blutwege, sondern über das dichte Saugadernetz aus Krypte und Mandelgewebe dorthin gelangt. Bakterieneinwanderung geht dort dauernd oder periodisch vor sich. Entweder werden nun diese Bakterien im peritonsillären Gewebe vernichtet oder sie selbst oder ihre Stoffwechselprodukte gelangen in die

Lymph- oder Blutwege und unterhalten so Fieber und Allgemeinerkrankungen.

Diese Bakterienuntersuchungen sprechen demnach eindeutig für die Möglichkeit des Ausganges einer chronischen Allgemeinerkrankung von den Mandeln.

Therapie.

A. Linck hat bekanntlich auf Grund sehr umfangreicher Erfahrungen die Abszeßtonsillektomie als Methode der Wahl bezeichnet. Er begründet seinen Standpunkt folgendermaßen: Bei der Behandlung der peritonsillären Abszesse soll grundsätzlich nicht nur der Abszeß, sondern auch die ursächliche Tonsillenerkrankung operativ angegangen werden. Dies ist aber nie möglich durch die einfache Incision, bei der sich die Behandlung in keiner Weise auf die Ursache erstreckt, sondern rein symptomatisch ist. Auch die zweizeitige Operation, d. h. Incision mit nachfolgender Tonsillektomie, wie sie Canuyt empfiehlt, der zunächst tief incidiert und erst dann, wenn die Temperatur abgeklungen ist, tonsillektomiert, ist im allgemeinen nach der Ansicht von A. Linck abzulehnen. Nur in ganz seltenen Fällen, wie z. B. bei sehr alten Patienten, sei sie in Erwägung zu ziehen. Die primäre Abszeßtonsillektomie hat ihr gegenüber sehr viele Vorteile: Eiterverhaltungen werden vermieden, die Schwierigkeiten des Offenhaltens oder Drainierens des Abszesses fallen weg, derbe Verwachsungsschwielen sind seltener. Außerdem wird dem Kranken der doppelte Eingriff erspart. Die Ansicht von A. Linck hat sich bereits vielerorts durchgesetzt und wird vor allem auch durch W. Uffenorde, H. Claus und O. Voss gestützt.

Die Stellungnahme der Erlanger Klinik hat H. Pilgram wie folgt dargelegt: „An der Erlanger Klinik wird die Tonsillektomie grundsätzlich dann ausgeführt, wenn es während oder nach einer Angina zu einer deutlichen Verschlechterung des Allgemeinbefindens des Kranken kommt, und zwar auch dann, wenn eine typische Sepsis noch nicht besteht. Die Beobachtungen haben gezeigt, daß bei frühzeitigem Eingreifen die Kranken schon am nächsten Tage aus schwerer Gefahr gerettet sind. Außerdem wird die Krankheitsdauer durch die Tonsillektomie beträchtlich herabgesetzt. Es ist klar, daß in verschleppten Fällen und solchen, in denen es sehr schnell zur Ausbreitung der Infektion und Thrombose gekommen ist, auch eine weitgehende Freilegung und Versorgung des gesamten Gebietes von außen neben der Tonsillektomie zu erfolgen hat."

Senkungsphlegmonen.

Vor kurzer Zeit wurden zwei einschlägige Beobachtungen und zwar Senkungsphlegmonen an der Ohrenklinik Erlangen gemacht. Obwohl es sich um Einzelfälle handelt, sollen sie doch wegen verschiedener wichtiger Einzelheiten geschildert werden.

I. 36jährige Landwirtsfrau Frieda H.

Klinikaufnahme am 17. April 1939.

10 Tage vor der Aufnahme Mandelabszeß links, außerhalb eröffnet. Seit einigen Tagen Schwellung der linken Halsseite bis in die Gegend der Parotis. Kein Schüttelfrost. Seit ungefähr 4 Tagen entleert sich aus dem Hals jauchig-stinkende zwetschgenbrühartige Flüssigkeit.

Aufnahmebefund:

Sehr elender Allgemeinzustand; Magerkeit. Blasse, gelblich-zyanotische Gesichtsfarbe. Schwellung und Druckschmerz vor dem linken Ohr im Bereich des linken Unterkieferwinkels. Keine deutliche Fluktuation.

Mundhöhle:

Mäßige Kieferklemme. Hochgradiger Foetor. Zunge trokken. Rechte Gaumenmandel o. B. Linke Mandel sieht fast reizlos aus, jedoch entleert sich hinter und über ihr bräunlich jauchiger, dickflüssiger Eiter, der sich bei Druck auf die äußeren Weichteile erheblich vermehrt.

Kehlkopf: o. B.

Ohren: Trommelfelle reizlos.

Am Tag der Aufnahme Tonsillektomie links in Lokalanästhesie. Die Gaumenmandel ist sehr morsch, schmierig, zum Teil nekrotisch. Nach der Ausschälung entleert sich auf Druck auf die Weichteile des Halses sehr viel Eiter aus der Tonsillenbucht, vermutlich aus einer Tasche, deren Ausführungsgang hinten oben in das Tonsillenbett mündet.

Da sich nach 2 Tagen bei Weiterbestand des Fiebers (siehe Kurve!) noch massenhaft stinkender Eiter entleert, äußere Halsoperation in Lokalanästhesie (Oberarzt Dr. Richter): Ausgiebige Incision am vorderen Rand des linken Kopfnickers. Nach seiner Wegdrängung nach hinten außen entleert sich ein großer Abszeß. Der Eiter ist mit Gasblasen untermischt. Der Abszeß hat etwa die Größe einer Männerfaust. Er reicht vorne unten bis zur Schilddrüse, hinten oben bis an das

Tonsillektomiebett und besitzt eine breite Bucht gegen das vordere Mediastinum.

Bakteriologischer Befund (Staatl. Bakt. Untersuchungsanstalt Erlangen, Prof. Dr. v. Angerer): Kultur: vergrünende Streptokokken, Bact. Coli, kein Gasbrand, keine Di-Bakterien.

Die histologische Untersuchung der entfernten linken Gaumenmandel ergab eine „Aeltere Tonsillitis und phlegmonöse Peritonsillitis".[1])

Heilungsverlauf:

17. IV. Tonsillektomie links.

19. IV. Aeußere Halsoperation links in Lokalanästhesie.

21. IV. Temperatur morgens fast normal. Kein Schüttelfrost. Allgemeines Aussehen etwas gebessert. Noch reichlich Eiterentleerung. Foetor geringer, vor allem nur noch in den Buchten. Kein Fortschreiten gegen das Mediastinum. Gegen abends Schmerzen beim tiefen Atmen.

26. IV. Kein Schüttelfrost. Temp. subfebril. In einer kleinen Bucht immer noch etwas Eiter. Nur ab und zu noch beim tiefen Atmen Stiche links hinten unten.

29. IV. Interne Untersuchung (Oberarzt Dr. Meyer, Med. Klinik): Links hinten unten Verdichtung des Klopfschalles mit Aufhebung des Atemgeräusches und Reiben an umschriebener Stelle.

Röntgenaufnahme:

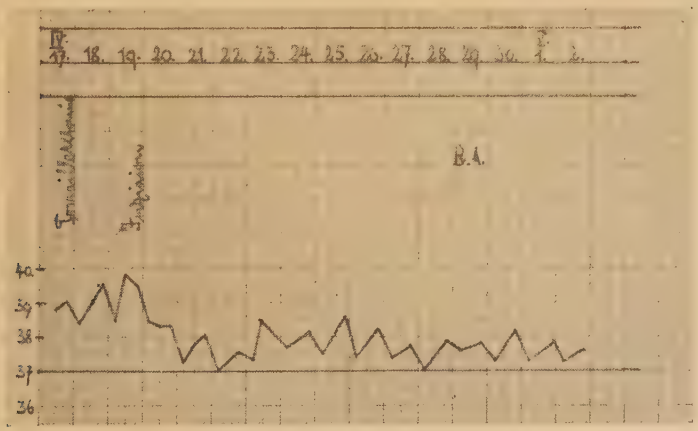

1) Die Ueberlassung des Befundes verdanken wir dem Direktor des Pathol. Instituts, Herrn Prof. Dr. Kirch.

Röntgenbefund:

Sehr deutliche flächenförmige Verschattung über dem linken Unterlappen und etwas vermehrte Hiluszeichnung.

4. V. Nochmalige interne Untersuchung (Oberarzt Dr. Meyer): Rechts hinten unten pleuritisches Reiben. Verdacht auf geringes Pleuraexsudat oder frische Fibrinschicht.

8. V. Wiederholungsaufnahme der Lungen:

10. V. Keine besonderen Beschwerden. Erster Versuch, aufzustehen. Wundkanal vollkommen sauber, beginnt zuzuheilen.

19. V. Aeußere Wunde gut verheilt, völlig reizlos. Mandelbucht gut verheilt. Abends ganz leichtes Oedem an den Knöcheln.

20. V. Heute Entlassung.

Rückblick.

10 Tage nach Feststellung und Incision eines linksseitigen Mandelabszesses kam die Kranke in lebensbedrohlichem Zustand in die Klinik. Sie zeigte das Bild einer drohenden Sepsis (Hautfarbe, Temperatur, Zunge, Kreislauf) infolge peritonsillärer Phlegmone, die durch gasbildende Keime hervorgerufen worden war. Aus diesem Grunde erfolgte die linksseitige Tonsillektomie, zwei Tage später die äußere Operation. Der äußerst schlechte Allgemeinzustand besserte sich nach dem letzten Eingriffe, der als lebensrettend angesehen werden muß, schlagartig. Abgesehen von geringer Labilität des Kreislaufes ist Frau H. heute gesund.

II. 44jähriger Spinnereiarbeiter Karl M.

Klinikaufnahme am 30. November 1938.

Anamnese: 4 Tage vor der Aufnahme in die Klinik linksseitige Schluckschmerzen. Am 3. Tage Schüttelfrost. Am 4. Tage entleerte sich morgens spontan im Hals ein peritonsillärer Abszeß. Als nachmittags kolikartige Schmerzen im Oberbauch auftreten, erfolgt Einweisung in die Med. Klinik ,die den Kranken sofort in die Ohrenklinik verlegte.

Aufnahmebefund:

Aussehen fahl und verfallen. Starker süßlicher foetor ex ore. Verdickung des ganzen Halses, besonders unterhalb des Kehlkopfes, die ziemlich weich und wenig druckempfindlich ist. An der linken Seite des Kehlkopfes deutlich fühlbares Knistern.

Mundhöhle:

Schleimhäute vollständig trocken, von graubraunen Borken belegt, blutleer aussehend. Zunge trocken, belegt. Tonsillen mittelgroß, anscheinend reizlos. Seitliche Rachenwand und linker hinterer Gaumenbogen verdickt, ebenso die Gegend unter der linken

Gaumenmandel; hier befindet sich an umschriebener Stelle rahmiger Eiter, offenbar die Oeffnung eines Abszesses.

Kehlkopf: vollkommen frei.

Zeitweise heftige krampfartige Schmerzen bds. in Höhe des Zwerchfelles. Der zugezogene Internist (Oberarzt Dr. Meyer, Med. Klinik) stellte bds., besonders rechts, pleuritisches Reiben fest.

Röntgenaufnahme: Oberhalb des Herzens auf der linken Seite Verbreiterung des Gefäßbandes, möglichenfalls mediastinale Infiltration.

Sofortige Tonsillektomie links in Lokalanästhesie. Das Gewebe ist fast blutleer und schlaff, die Tonsille sehr weich. Freier Eiter oder ein Abszeß werden nicht gefunden. Hierauf Freilegung der Vena jugularis in Lokalanästhesie. Auch hier findet sich kein freier Eiter, wohl aber entleert sich gashaltige Gewebsflüssigkeit. Das Gewebe sieht reaktionslos und schlaff aus.

Am nächsten Morgen ist das Aussehen des Kranken etwas besser. Der zugezogene Internist stellt aber eine wesentliche Verschlechterung des Lungenbefundes fest, was auch durch eine erneute Lungenaufnahme bestätigt wird. Das Befinden verschlechtert sich dann plötzlich rasch; nach wenigen Stunden Exitus durch Versagen des Kreislaufes.

Bakteriologischer Befund (Prof. v. Angerer):

Halsabstrich:

Frischpräparat: Vereinzelt Leukozyten, gramnegative sowie grampositive Stäbchen und Kokken.

Kultur: Vergrünende Streptokokken, Bact. Coli, Boor.

Mandelabstrich:

Frischpräparat: Vereinzelt grampositive Kokken.

Kultur: Staphylococcus aureus haemolyticus, vergrünende Streptokokken, anhaemolytische Streptokokken.

Sektionsbefund (Pathol. Institut, Nr. 437/38)[1]:

Zustand nach Tonsillektomie links. Chronische Tonsillitis und Paratonsillitis bds., mit ausgedehnten Narbenbildungen. Schon ältere peritonsilläre Abszeßbildung links mit Bildung von Granulationsgewebe. Einbruch der Infektion in das Spatium parapharyngeum sin. mit Senkungsphlegmone. Unvollständige Rückperforation in den Hypopharynx. Jauchige paralaryngeale, paratracheale und mediastinale Phlegmone bis hinab zum Zwerchfell und im Bereich des Hiatus oesophageus und aorticus. Jauchig eitrige Pleuritis bds.,

---

1) Die Ueberlassung des Befundes verdanken wir Herrn Professor Dr. Kirch.

besonders rechts. Frische haemorrhagisch-fibrinöse Pericarditis. Collaterales Glottisoedem und Oedem der Weichteile auf dem Sternum.

Todesursache: Parapharyngeale, paralaryngeale und paratracheale Senkungsphlegmone. Jauchige Mediastinitis.

Rückblick.

Bereits 4 Tage nach dem Auftreten der ersten Krankheitserscheinungen erfolgte Aufnahme in die Klinik und sofortige Operation. Trotzdem im gesamten Operationsgebiet kein freier Eiter gefunden wurde, ergab die Sektion am darauffolgenden Tage eine phlegmonöse Eiterung im gesamten Mediastinum. Die Gewebsflüssigkeit war durch Gasgehalt wie bei der ersten Kranken ausgezeichnet. Das Versagen des Kreislaufes führte zum Exitus.

Zusammenfassung.

Die beiden Beobachtungen lehren erneut, daß bereits bei geringstem Verdacht auf eine Verwicklung im Verlaufe oder nach einer Angina unbedingt sofort operativ eingegriffen werden muß. Die genaue Beachtung des Allgemeinbefindens trägt zur Anzeige erheblich bei. Der Eingriff soll im Sinne A. Lincks erfolgen:

Einzeitige Tonsillektomie sowie, falls nötig, Freilegung der äußeren Halsweichteile und der Vena jugularis. Dies ist nach unseren heutigen Erkenntnissen die Methode der Wahl. Frühzeitig genug angewandt, kann sie die Beseitigung eines lebensbedrohenden Zustandes bedeuten.

Herrn Dozenten Dr. Helmut Richter sage ich für die Zuteilung der Arbeit und die Uebernahme des Referates, Herrn Prof. Dr. Kirch für die Ueberlassung des Sektionsprotokolles und der pathol.-histol. Befunde meinen herzlichsten Dank.

Literatur:

Canuyt, G.: Die Tonsillektomie im subakuten Stadium nach Incision des peritonsillären Abszesses. Ref. Z. Bl. H. N. O. 1934.

Claus, H.: Sepsis nach Angina. Z. Laryng. usw. 23 (1932).

Dei Rossi, A.: Gasöser peritonsillärer Abszeß mit Senkung zum Hypopharynx in den peritrachealen Raum zum vorderen Mediastinum und zur Pleura. Bull. Assoc. med. triest. 26 (1935).

Emmons, C. W.: Actinomyces bovis — Stämme aus Tonsillen gezüchtet. Porto Rico J. publ. Health 11 (1936).

Fornari, G. B.: Einige Ueberlegungen über den bakterioskopischen Befund bei 131 peritonsillären Abszessen. Arch. ital. Otol. IV. s. 48 (1936).

Grahe, K.: Von der Tonsille und den Zähnen ausgehende Gasphlegmone. Z. Laryng. usw. 26 (1935).

Heindl, V. A.: Halsphlegmone mit Senkungsabszeß unter den Musc. trapezius. Ref. Z. Bl. H. N. O. 1938.

Linck, A.: Ueber Aetiologie, Arten und Bezeichnung der tonsillogenen Sepsis. Arch. O. N. K. 145 (1938).

— —: Grundsätzliches und Statistisch-Kasuistisches zur Abszeßtonsillektomie. Arch. O. N. K. 143 (1937).

— —: Inzision oder Tonsillektomie? Ein Beitrag zur Behandlung der paratonsillären Abszesse. Arch. O. N. K. 131 (1932).

— —: Für die grundsätzliche Abszeßtonsillektomie. Arch. O. N. K. 141 (1936).

Linck, K.: Paratonsillärabszeß und tonsillogene Septicopyaemie. Arch. O. N. K. 143 (1937).

Meyer, W.: Ein Beitrag zur Frage der postanginösen Senkungsabszesse. Arch. O. N. K. 131 (1932).

Pilgram, H.: Erfahrungen mit der Tonsillektomie bei septischen Zuständen nach Angina. M. m. W. 1938, Nr. 25.

Uffenorde, W.: Bakterienbefunde in den Gaumenmandeln und ihrer Umgebung bei chron. Mandelsepsis. M. m. W. 1933 II.

— —: Sepsis nach Angina. Z. Laryng. usw. 23 (1932).

Viela, A. u. Escat, M.: Anatomische Untersuchungen über die Beziehungen des Spatium parapharyngeum und der Regio inframaxillaris; Betrachtungen über die Ausbreitung gewisser Peritonsillärphlegmonen. Ann. d'Oto-Laryng. 2 (1931).

Weise. Senkungsabszeß mit Emphysembildung nach Peritonsillitis. Ges. Ber. Berl. Oto-Laryng. Ges. 1935.

Zarniko, C.: In Handbuch der Hals- usw. Heilk. von Denker u. Kahler, Bd. III.

Lebenslauf.

Am 13. Januar 1910 wurde ich als Sohn der Schneidermeisters-eheleute Paul und Margarete Weigand in Nürnberg geboren. Dort besuchte ich die Volksschule und später die Real- und Oberrealschule, die ich 1930 mit der Reifeprüfung abschloß. 1930—36 studierte ich in Erlangen Medizin, wo ich 1933 die ärztliche Vorprüfung und 1936 die ärztliche Prüfung bestand.

Seit 1. Februar 1936 war ich als Medizinalpraktikant an der chirurgischen und medizinischen Klinik in Erlangen tätig. Seitdem betätigte ich mich als Dauervertreter und Landassistent und leistete 8 Monate meiner militärischen Uebungen ab.